(Aus der pathologisch-anatomischen Anstalt der Universität Basel
[Vorsteher: Prof. Dr. A. Werthemann].)

Zwei Fälle von Reticulosarkom des Knochenmarkes (Ewing-Sarkom).

Inaugural-Dissertation

zur Erlangung der Doktorwürde der medizinischen Fakultät
der Universität Basel

vorgelegt von

Kurt Oppikofer

Basel

1941

Verlag von S. Karger - Basel

Von der medizinischen Fakultät Basel genehmigt
auf Antrag von Prof. Werthemann.

Tag der Promotion: 5. November 1940.

R. UNIV.
BIBLIOTHEEK
LEIDEN

Sonderdruck aus „Schweiz. Zeitschrift für Allgemeine Pathologie und Bakteriologie"
Vol. III, Fasc. 4-6.

Zwei Fälle von Reticulosarkom des Knochenmarkes (Ewing-Sarkom).

Schon seit langem waren Rundzellensarkome des Knochens bekannt, die man aber nicht als besondere Tumorform auffaßte und demnach auch nicht vom Osteosarkom unterschied.

Es ist das Verdienst des amerikanischen Pathologen *James Ewing,* daß er 1921 die Rundzellensarkome des Knochens von den Osteosarkomen abgrenzte und aus ihnen eine klinische, röntgenologische und histologische Einheit formte. Da er an eine endotheliale Abkunft dieser Tumoren glaubte, so nannte er sie diffuses Endotheliom des Knochens oder endotheliales Myelom. Dieser Name fand aber nicht ungeteilte Zustimmung und deshalb führte das amerikanische Knochensarkomregister (Registry of Bone Sarcoma of the American College of Surgeons), zu dessen Gründung *E. A. Codman* 1920 die ersten Schritte unternommen hatte und durch welches in der Folgezeit die Erforschung der Knochentumoren in Amerika außerordentlich gefördert wurde, die Bezeichnung *Ewing*-Sarkom ein zu Ehren desjenigen, der sich als erster genau mit diesen Tumoren befaßt hat.

Daneben findet man in der Literatur die verschiedensten Bezeichnungen wie Peritheliom, Endotheliom, undifferenziertes Rundzellensarkom des Knochens, Hämangiosarkom, perivaskuläres Sarkom, teleangiektatisches Sarkom usw. Eine neue Benennung erschien mit der Arbeit des französischen Pathologen *Oberling* (1928), der die Ableitung dieser Tumoren von den Reticulumzellen des Knochenmarkes nachwies und sie Reticulosarkome nannte. Diese Ansicht über die Histogenese wurde in Europa weitgehend angenommen und deshalb findet man in der Literatur unseres Kontinentes neben der Bezeichnung *Ewing*-Sarkom hauptsächlich die Bezeichnung Reticulosarkom. In Amerika dagegen hielt man bei der Neueinteilung der Knochen-

tumoren, die 1939 vom «Registry of Bone Sarcoma» vorgenommen wurde, an der endothelialen Herkunft und dem Namen «diffuse endothelioma» fest.

Im folgenden werden zwei Fälle beschrieben.

Fall 1.

H. M. K., geb. 11. März 1928[1].

Familienanamnese: o. B.

Persönliche Anamnese: Im Winter 1936/37 und auch schon früher klagte der Knabe gelegentlich über leichte Nackensteifigkeit. Am 29. Januar 1937 stieß er in der Schulpause mit einem anderen Schüler zusammen und fiel auf das Gesäß, wobei es im Nacken leicht geknackt habe. Abends gab er Schmerzen hinten im Hals an. In den folgenden Tagen trat dieser Schmerz häufiger und stärker auf, und der Knabe bezeichnete immer die gleiche kleine Stelle etwa 2 Querfinger hinter dem linken Ohr als schmerzhaft. Am 7. Februar wurde der Schmerz sehr intensiv, und der Kleine hatte dauernd das Bedürfnis, den Kopf auf die linke Schulter zu legen. Es trat keine Besserung ein, und ungefähr 2 Wochen später erfolgte die Ueberführung ins Kinderspital (Prof. *Hagenbach)* mit der Diagnose auf Subluxation zwischen 1. und 2. Halswirbel.

Status praesens (aus der Krankengeschichte des Kinderspitals): Dem Alter entsprechend entwickelter, gesund aussehender Knabe in gutem Ernährungszustand. Der Kopf wird leicht nach links geneigt. Halskonturen inspektorisch o. B. Bei der Palpation fühlt man links im mittleren und unteren Drittel des M. sternocleidomastoideus eine undeutlich abgrenzbare, derbe Infiltration, die etwas druckempfindlich ist. Die Halswirbelsäule ist nicht druckempfindlich, kein Stauchungsschmerz. Rotation und Flexion des Kopfes nach vorne sind nicht beeinträchtigt. Neigen nach links aktiv nur um einige Grad, passiv um ca. 10 Grad möglich. Man spürt dabei keinen festen Widerstand. Aktiv kann der Kopf nicht völlig gerade gehalten werden, passiv läßt er sich bis zur Geraden strecken, wobei der Knabe Schmerzen in der linken Halsseite angibt.

Schädel nirgends druckempfindlich. Augen, Mundhöhle o. B. Beweglichkeit, Muskelkraft, Sensibilität beider Arme normal. Thorax, Abdomen, Genitale, Beine o. B. Normale Reflexe.

Auszug aus der *Krankengeschichte* des *Kinderspitals:* Urin o. B. Blutsenkung: 5/17/70 mm. *Pirquet* negativ. Während 10 Tagen wird eine Extension mit der *Glisson*schen Schlinge vorgenommen, nach welcher beim Sitzen immer noch Schmerz angegeben wird, die aktive und passive Beweglichkeit dagegen gebessert ist. Die am 11. März vorgenommene Untersuchung in Narkose ergibt keine mechanische Hemmung der Halswirbelsäule. Entzündliche Vorgänge (Tuberkulose) können nicht nachgewiesen werden, und die Röntgenbilder zeigen keine Läsion der obersten Halswirbelsäule, sodaß die Diffe-

[1] Ich danke Herrn Prof. *Hagenbach* für die freundliche Ueberlassung der Krankengeschichte, ebenso Herrn Prof. *Iselin,* der mir außerdem sein Gutachten über diesen Fall zur Verfügung stellte.

rentialdiagnose zwischen beginnender Spondylitis und besonders auch einer Distorsion nicht sicher abgeklärt werden kann. Nach vierwöchigem Spitalaufenthalt wird der Knabe etwas gebessert entlassen.

Die Nackenschmerzen treten in der folgenden Zeit erneut auf, und zu Hause werden auch leichte Temperaturerhöhungen bis 37,4 Grad festgestellt, sodaß am 20. April die Einweisung ins St.-Clara-Spital (Prof. *Iselin)* erfolgt.

Auszug aus der *Krankengeschichte* des *St.-Clara-Spitals:* Blutsenkung: 5/15 mm. Blutbild: Haemoglobin 85%, Leukocyten 6800. Urin: Eiweiß negativ, Sediment: spärlich Leukocyten, mäßig Colibacillen.

Der Patient ist auch abends sozusagen immer frei von Fieber. Nach der Aufnahme ins Spital wird eine Extension angelegt. Die Röntgenbilder zeigen in zunehmendem Maße eine Demineralisation des Epistropheus, sodaß die Differentialdiagnose übrig bleibt zwischen posttraumatischer Knochenatrophie und einer Knochenneubildung. Die Form des Knochens bleibt lange erhalten, seine Struktur schwindet aber immer mehr, und schließlich bricht er zusammen, wobei auch eine Kompression des Rückenmarkes erfolgt. Weiterhin treten Ende Mai Lähmungssymptome an beiden Armen auf, und man zweifelt nicht mehr an dem Vorhandensein eines malignen Tumors. Die Rückenmarkskompression schreitet weiter, und am 11. Juni kommt es unter dem Bilde der Atemlähmung zum Exitus.

Klinische Diagnose: Sarkom des Epistropheus.

8½ Stunden post mortem erfolgt die Sektion (Prof. *Werthemann).* Aus dem Sektionsprotokoll werden nur die Stellen angeführt, die sich auf den Tumor beziehen, da abgesehen von einer Anaemie im übrigen kein besonderer pathologischer Befund zu erheben war.

Auszug aus dem *Sektionsprotokoll* (S. N. 463/37): Vorne im linken Lungenoberlappen findet man subpleural einen kirschkerngroßen, weichen, quellenden und gelappten Knoten.

Beim Herausnehmen der Halsorgane kommt man im Bereich der Wirbelsäule auf einen weichen, quellenden und knolligen Tumor, welcher besonders links in Form eines mandelgroßen Knotens zu erkennen ist.

Beim Aufsägen des Schädels erkennt man deutlich eine abnorme Beweglichkeit im Bereich der obersten Halswirbelsäule.

Nach Fixation der herausgenommenen Wirbelsäule wird das Präparat zuerst röntgenologisch untersucht *(Abb. 1)* und dann in sagittaler Richtung aufgesägt und das Rückenmark herausgenommen. Dabei ergibt sich, daß in der Gegend des 2. Halswirbels ein vollkommener Zerfall des Knochens zu finden ist, hervorgerufen durch einen ziemlich weichen, grauen Tumor, der sich namentlich nach vorne und in den Wirbelkanal hinein erstreckt. Die Tumormassen sind zum Teil um das Rückenmark herum zu erkennen.

Pathologisch-anatomische Diagnose.

Sarkom der obersten Halswirbelsäule im Bereich des ersten bis dritten Halswirbelkörpers vom Typ des *Ewing*-Sarkomes mit vollständigem Einwachsen in die Nackenmuskulatur und tumorförmiger Vorwölbung der Rachenwand. Einwachsen des Tumors

in den Wirbelkanal und Umwachsung des Rückenmarkes. Kompression des Rückenmarkes durch Zerfall der Wirbelsäule im Bereich des Tumors. Metastase der linken Lunge. Allgemeine Anaemie.

Histologischer Befund.

Von der aufgesägten Halswirbelsäule werden sagittale Uebersichtsschnitte angefertigt und in Celloidin eingebettet. Sie umfassen die medianen Abschnitte der ersten vier Halswirbelkörper mit dem Tumor (Abb. 2). Dabei findet man bei Lupenvergrößerung eine vollständige Zerstörung von Körper und Zahn des Epistropheus durch einen Tumor, welcher oben den höchsten Punkt des Epistropheus überragt. Er umgibt unvollständig den arcus anterior des Atlas und läßt dessen vordere Fläche frei. Er breitet sich besonders stark nach vorne aus und dringt auch nach hinten in den Rückenmarkskanal ein. Nach unten entwickelt er sich breit der Halswirbelsäule entlang bis ungefähr zum unteren Rand des dritten Wirbelkörpers, in dessen Innern man in der oberen Hälfte ebenfalls Tumor feststellen kann mit teilweiser Zerstörung der Hinterwand und der Spongiosabälkchen. Von hier aus gehen einige Zellhaufen noch tiefer, und zwar dringen sie vorwiegend an der Rückseite der Wirbelkörper nach unten vor. An einer Stelle ist von hinten her ein kleiner Einbruch in den vierten Halswirbelkörper sichtbar.

Bei schwacher Vergrößerung findet man einen sehr kernreichen Tumor, der meistens in soliden Komplexen wuchert und einen eher monotonen Anblick bietet. Diese Gleichförmigkeit wird nur durch außerordentlich zahlreiche Gefäße unterbrochen. Wenn man jedoch eine starke Vergrößerung nimmt, so sieht man, daß die Zellen geringe Unterschiede aufweisen. Die Kerne sind nicht alle gleich groß und wechseln in ihrer Form. Sie sind rundlich, länglich und manchmal auch etwas spindelig oder polyedrisch (Abb. 3). Das Chromatin, welches eher ungleichmäßig und in mittlerer Menge vorhanden ist, erweist sich als feingekörnt, wobei diese Körnchen fast alle gleich groß sind. Ein eigentliches Kernkörperchen kann nirgends deutlich festgestellt werden. Ein- oder mehrkernige Riesenzellen treten nie auf, dagegen lassen sich Mitosen in sehr großer Zahl nachweisen. Der Kern beansprucht den weitaus größten Teil der Zelle und ist immer sehr scharf gegenüber dem Cytoplasma abgegrenzt, welches im Haemalaun-Eosin-Präparat schwach basophil gefärbt

wird. Das Cytoplasma, in dem man keine besondere Struktur erkennen kann, ist in wechselnder, aber immer nur geringer Menge vorhanden und oft überhaupt sehr schwer sichtbar, da es den Kern nur als schmalen, etwas verschieden breiten Saum umgibt. Zellgrenzen sieht man nirgends.

Die Intercellularsubstanz ist hier nur sehr spärlich vorhanden (Abb. 4a). Sie kann sehr schön mit der Silberimprägnation nach *Foot* oder *Tibor* nachgewiesen werden. Die Reticulumfasern verlaufen in wechselnder Zartheit und Länge zwischen kleineren Zellkomplexen. Einzelne liegen völlig allein, andere dagegen sind ganz locker gebündelt und zeigen untereinander zahlreiche Verflechtungen und Anastomosen. Meistens sind sie wenig und etwas unregelmäßig geschlängelt, und nur diejenigen Fasern, die allein stehen, nehmen einen gestreckteren Verlauf. Immer ist aber die Zeichnung, welche durch die Reticulumfasern entsteht, sehr zierlich.

Der Tumor ist sehr reich an kleinen Gefäßen, und besonders Kapillaren sind in großer Zahl vorhanden (Abb. 3). Man findet sie auch bei starker Vergrößerung in jedem Blickfeld. An einigen Stellen sind Geschwulstthromben nachweisbar.

Vom Körper und Zahn des Epistropheus lassen sich nur noch kleine und meistens zackige Knochenstücke feststellen (Abb. 2) mit undeutlichen oder überhaupt nicht mehr sichtbaren *Havers*schen Lamellen. Diese Reste sind allseitig direkt von Tumorzellen umgeben, wobei der Knochenabbau ohne mehrkernige Osteoklasten erfolgt. Man findet dieses gleiche Bild auch bei der Zerstörung der Spongiosabälkchen in den obersten Teilen des dritten Halswirbelkörpers.

Die kleine Lungenmetastase ist genau gleich gebaut wie der Primärtumor. Es fällt hier ebenfalls sofort der Reichtum an rundlichen oder länglichen Kernen und die Dichte des Gewebes auf, dessen gleichförmiger Bau nur durch zahlreiche kleine Gefäße und Kapillaren unterbrochen wird. Mit der Silberimprägnation lassen sich die spärlichen Reticulumfasern nachweisen, und auch die übrigen Einzelheiten stimmen vollständig mit denjenigen im Primärherd überein.

Mikroskopische Diagnose: undifferenziertes Reticulosarkom des Knochenmarkes (*Ewing*-Sarkom).

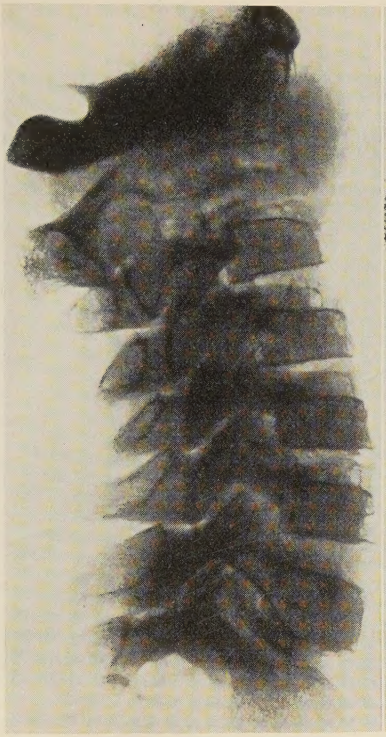

Abb. 1.
S. N. 463/37. *Röntgenbild der Halswirbelsäule* (Sektionspräparat). Weitgehender Schwund des Körpers des Epistropheus. Deutliche Schattenbildung des Tumors in den vorderen Teilen.

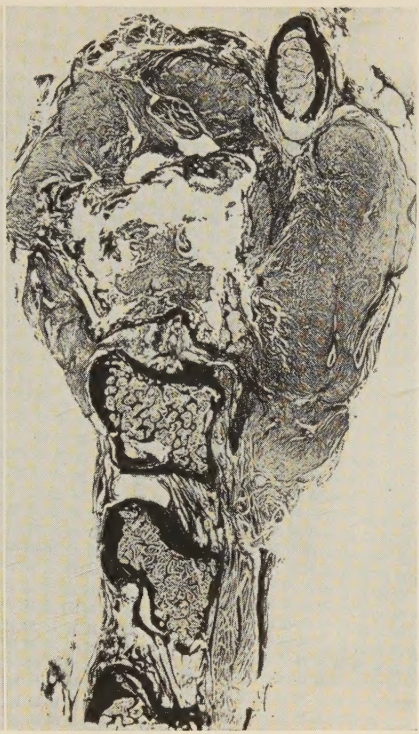

Abb. 2.
S. N. 463/37. *Uebersichtsbild durch die obere Halswirbelsäule.* Fast völlige Zerstörung des Epistropheus. Erhalten geblieben ist der arcus anterior des Atlas. Vordringen des Tumors gegen die Rachenwand. — Celloidin-Uebersichtsschnitt. Vergrößerung 1 : 2.

Zusammenfassung von Fall 1.

Der noch nicht 9 Jahre alte Knabe klagt gelegentlich über leichte Nackensteifigkeit. In der Schule stößt er einmal mit einem andern Knaben zusammen, fällt auf das Gesäß und verspürt dann am Abend und besonders auch in den folgenden Tagen Schmerzen hinten im Hals. Er wird mit der Diagnose Subluxation zwischen 1. und 2. Halswirbel in das Spital eingewiesen, wo sich in der Folgezeit die Differentialdiagnose zwischen beginnender Spondylitis und Distorsion erhebt. Man glaubt eher an letztere. Nach kurzem Aufenthalt zu Hause erfolgt erneut der Spital-

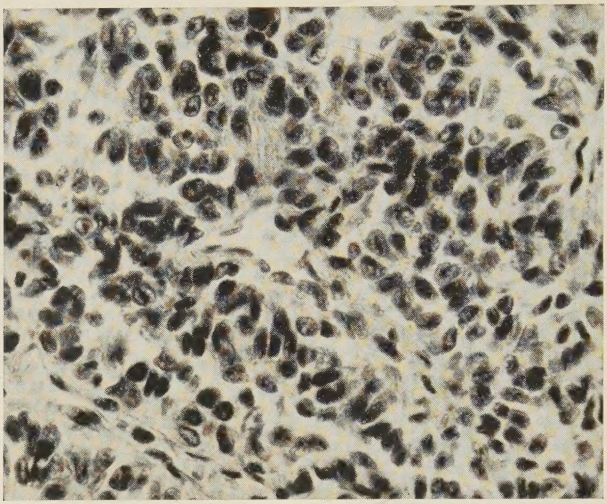

Abb. 3.
S. N. 463/37. *Typus des undifferenzierten Reticulosarkoms.* Starker Zellreichtum. Vorherrschen von leicht polymorphen, manchmal etwas spindelig gestalteten Zellen mit ungleichmäßigem Chromatingehalt der Kerne. *v. Gieson.* Vergr. 1 : 340.

eintritt. Hier zeigt sich nun in zunehmendem Maße eine Demineralisation des Epistropheus, auf welche die Destruktion des Knochens folgt und weiterhin Zeichen beginnender Lähmung hinzutreten. Die Diagnose lautet jetzt auf Sarkom. Die Rückenmarkskompression nimmt zu, und der Exitus erfolgt unter dem Bilde der Atemlähmung. Bei der Sektion findet man ein Sarkom im Bereich des 1.—3. Halswirbelkörpers vom Typ des *Ewing*-Sarkoms mit vollständigem Einwachsen in die Nackenmuskulatur und tumorförmiger Vorwölbung der Rachenwand. Der Tumor ist in den Wirbelkanal eingewachsen und umgibt das Rückenmark, welches durch den Zerfall des Epistropheus komprimiert wird. In der linken Lunge sieht man eine kleine Metastase. Mikroskopisch zeigt sich ein undifferenziertes Reticulosarkom des Knochenmarkes *(Ewing*-Sarkom).

In einem Gutachten (Prof. *Iselin)* wird angenommen, daß der Tumor zur Zeit des Unfalls bereits vorhanden war und das Trauma ein rapides Geschwulstwachstum an der wohl schon kranken Körperstelle ausgelöst hat.

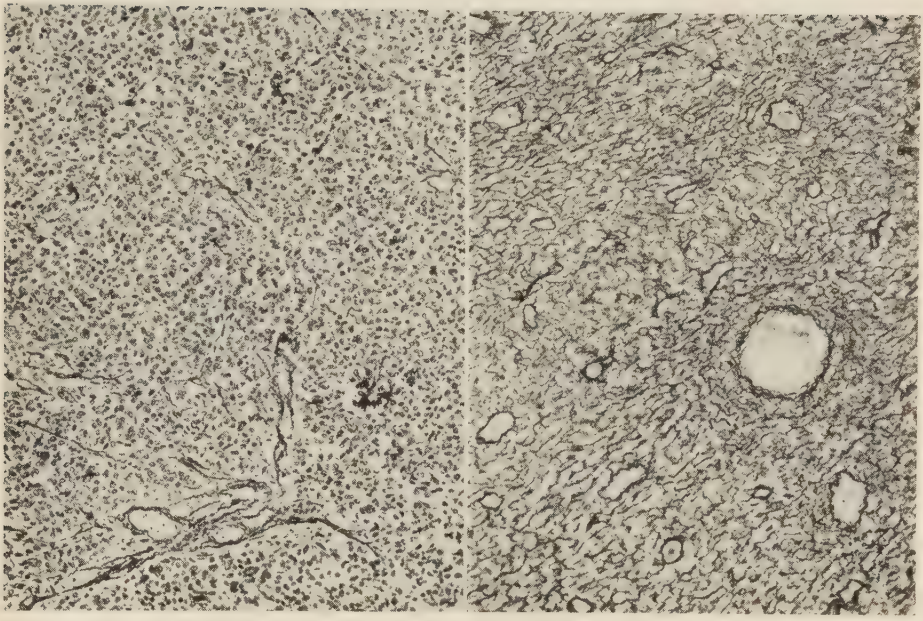

Abb. 4a.
S. N. 463/37. *Typus des undifferenzierten Reticulosarkoms.* Auffallend geringe Ausbildung reticulärer Fasern. Nur gröbere bindegewebige Septen und Gefäßscheiden vorhanden.

Abb. 4b.
S. N. 621/38. *Typus des differenzierten Reticulosarkoms.* Sehr dichtes, schwammartiges reticuläres Gerüst mit stärkerer Faserentwicklung um die Gefäße herum. Tibor-Hämalaun. Vergrößerung 1 : 200.

Fall 2.

L. Ch., geb. 20. Juni 1936 [2].

Familienanamnese: o. B.

Persönliche Anamnese: Im Alter von 22 Monaten stürzte der Knabe am 24. April 1938 eine Treppe hinunter. Er wurde nicht bewußtlos. Weitere Erscheinungen oder äußere Verletzungen sah man nicht, aber noch im April fand dann die Mutter eine harte, große, nicht druckempfindliche Beule über dem rechten Scheitelbein, die nicht mehr zurückging. Am 16. Juni fiel das Kind noch einmal die gleiche Treppe hinunter, schrie lang und stark, konnte aber gehen. Später soll es von Zeit zu Zeit erbrochen haben. Nach Angabe der Mutter wurde der ungefähr baumnußgroße, immer harte Knoten nun

[2] Ich bin Herrn Prof. *Freudenberg* für die liebenswürdige Ueberlassung der Krankengeschichte und Herrn Dr. *Scheidegger*, in dessen Gutachten über diesen Fall ich Einsicht nehmen konnte, zu Dank verpflichtet.

größer und dehnte sich nach vorn und hinten aus. Abgesehen von zeitweiligem Erbrechen und der Schwellung stellte man auch jetzt keine weiteren Erscheinungen oder lokale Verletzungen fest. Der zugezogene Arzt schickte die Mutter mit dem Kind in die Poliklinik des hiesigen Kinderspitals, wo ein Röntgenbild des Schädels hergestellt wurde (22. Juni). Die Diagnose lautete dort auf Schädelfraktur, fragliche Fissur im rechten Schläfenbein, subperiostales Haematom dicht oberhalb des rechten Ohres, Verkalkungen über dem rechten Scheitelbein (herrührend von einem alten Bluterguß), leichte Rachitis. In der Folgezeit trat aber keine Besserung ein, und der Knoten vergrößerte sich, sodaß das Kind am 16. Juli noch einmal in die Poliklinik kam, von der aus sofort seine Einweisung in das hiesige Kinderspital (Prof. *Freudenberg)* erfolgte.

Status praesens (aus der Krankengeschichte des Kinderspitals): Graziles Kind. Entwicklung dem Alter entsprechend. Sensorium frei. Haut blaß, rein, geringer Turgor. Fettpolster sehr spärlich. Keine palpablen Drüsen. Tonus etwas herabgesetzt.

Der Kopf ist abnorm groß und grotesk verändert. Auf der rechten Seite ist hinten parietal in einer Ausdehnung von ungefähr 4—6 cm eine große Vorwölbung festzustellen. Der Knochen ist hier ganz glatt und einfach vorgewölbt. Diese Vorbuchtung ist knochenhart und geht allmählich in den übrigen Knochen über. Davor ist in der Gegend der Coronarnaht eine zweite Vorwölbung mit Fluktuation, die fast mandarinengroß ist und einen kraterförmigen Knochenrand zeigt. Auch über dem rechten Ohr ist eine weiche Vorwölbung sichtbar mit Fluktuation und tastbarem, wulstigem Knochenrand. Der Kopfumfang über dem Ohr gemessen, beträgt 55 cm, ebenso derjenige über dem oberen Höcker. Eine Druckempfindlichkeit ist nicht feststellbar. Die Venen über den Vorwölbungen sind stark erweitert.

Augen symmetrisch, Bewegungen frei, Skleren rein. Pupillen beidseits rund und reagieren auf Licht. Nase durchgängig. Trommelfell beidseits blass, spiegelnd. Angedeutete Landkartenzunge. Tonsillen reaktionslos. Gaumen wird symmetrisch bewegt. Rachen blaß. Facialis intakt. Hals ohne Struma. Thorax gracil, symmetrisch. Herzgrenzen normal, Töne rein. Lungengrenzen o. B., Vesiculäratmen, keine Dämpfung oder Rhonchi. Abdomen weich, indolent. Leber und Milz nicht palpabel. Nieren- und Blasengegend und Genitale o. B. Wirbelsäule gerade. Reflexe o. B. Extremitäten symmetrisch, Bewegungen frei. Gang gut, gelegentlich etwas unsicher.

Auszug aus der *Krankengeschichte des Kinderspitals:* Das Kind kann gut gehen und hat keine Schmerzen. Es ist munter, sieht und hört wie früher, fiel nie um. Der Schlaf ist gut. Erbrechen trat nie auf, und auch Krämpfe waren keine feststellbar. Stuhlgang und Diurese o. B.

Blutbild: Haemoglobin 85%, Erythrocyten 4 720 000, Leukocyten 11 100, Blutsenkung: 4/11/78 mm.

Urin: Spur Eiweiß, Sediment: einige Leukocyten, mäßig Epithelien, viel Bakterien.

Das Fieber beträgt abends etwas mehr als 37 Grad, und nur einmal erreicht es 37,7 Grad.

Röntgenbild (16. Juli): gegenüber früher ist der Schädelschatten nach hinten zu etwas gewachsen. Die Fissurlinie ist ein wenig größer und die wabige Struktur diffuser, weniger scharf und geht weiter nach oben *(Abb. 5)*. Die Linie, die als Fraktur gedeutet wurde, ist unverändert.

Bei der Lumbalpunktion (18. Juli) scheint der Druck erhöht zu sein. Nach der Entleerung von ca. 20 ccm. und in der Ruhe beträgt er noch 180 mm. Der Liquor ist völlig klar. Zellzahl 5/3. Zucker 41 mg%, *Pandy* negativ.



Abb. 5.
S. N. 621/38. *Röntgenbild des Schädeldaches* (Sektionspräparat). Umschriebene, von größerem Zentrum ausgehende Aufhellungs- und Schattenbildungsbezirke mit radiärer Ausbreitung.

In der Poliklinik des Augenspitals (19. Juli) findet man beidseits im Augenhintergrund das Bild einer hochgradigen, auch auf das Retinalgewebe übergreifenden Stauungspapille, die rechts wesentlich ausgesprochener ist als links. Wegen Gefahr der Erblindung wird eine cerebrale Druckentlastung dringend empfohlen.

Am 20. Juli erfolgt eine Punktion der beiden weichen Schwellungen. Dabei erhält man wenig Blut, welches mit etwas Fett untermischt ist. Die Untersuchung in der pathologisch-anatomischen Anstalt ergibt folgende Diagnose (E. N. 2313/38): blutige Flüssigkeit mit kleinen, zellreichen Bröckeln durchsetzt, wahrscheinlich mesenchymaler Tumor.

Die Schwellung vorn wird am folgenden Tage größer und reicht bis ans Auge. Der beidseitige Exophthalmus ist rechts stärker entwickelt als links.

Am 23. Juli mittags wird das Kind bewußtlos aufgefunden mit schlaffer Lähmung aller Extremitäten, unregelmäßiger Atmung und Druckpuls. Bei der vorgenommenen Lumbalpunktion kommt zunächst kein Liquor und dann gallertige Massen, die langsam aus der Nadel quellen. Mikroskopisch handelt es sich um amorphe Massen, doppelbrechende Kugeln, Epithelzellen und einige Leukocyten. Der Exitus erfolgt in der Nacht, ohne daß das Kind aus seiner Bewußtlosigkeit erwacht ist.

Klinische Diagnose: Maligner Tumor der rechten Schädelseite mit ausgedehnter Arrosion des Knochens, Durchbruch ins Schädelinnere, fragliche Arrosionsblutung.

34 Stunden post mortem wird am 25. Juli die Sektion vorgenommen (Dr. *Scheidegger).* Aus dem Sektionsprotokoll führen wir nur die Stellen an, die mit dem Tumor in Beziehung stehen, da der übrige pathologische Befund in diesem Zusammenhang nichts Besonderes bietet.

Auszug aus dem *Sektionsprotokoll* (S. N. 621/38): Der Schädel ist stark asymmetrisch, wobei die rechte Seite viel stärker vorgetrieben ist als die linke. Eigenartig ist die Knochenstruktur, da der Knochen oft unregelmäßig abgebaut wird. Manchmal ist er verdickt, manchmal bimssteinartig. An anderen Stellen fehlt er vollständig, wobei hier nur eine häutige Verbindung besteht. Das weißliche, etwas markige und strukturlose Tumorgewebe haftet besonders an den häutigen Partien außerordentlich fest. Auf der rechten Seite sieht man im Bereich des Temporalbeins und zum Teil auch des Parietalbeins einen Geschwulstknoten, der sehr weit nach innen vordringt. Nach oben zu reicht er bis 2 Querfinger neben die Sagittallinie. An einer Stelle findet sich ein hühnereigroßer, umschriebener Knoten, der nur sehr schlecht schneidbar ist und im Innern harte, körnige Massen enthält. Der Tumor entwickelt sich zwischen Schädeldach und Dura, sodaß diese durch die Geschwulstmassen nach innen verdrängt wird. Er geht weder vom Gehirn noch von der Dura aus, führt aber zu einer Verdrängung des Hirngewebes.

Pathologisch-anatomische Diagnose.

Faustgroßes Sarkom der rechten Schädelseite im Bereich des Temporal- und Parietalbeins mit Verdrängung der Dura mater nach innen und dadurch bedingter starker Abplattung der ganzen rechten Großhirnhemisphäre. Umschriebener Knochenabbau des Schädels im Gebiet der Geschwulst neben Stellen von Knochenanbau. Starke Deformierung des Schädels.

Hydrocephalus internus. Zeichen zentralen Todes: vorwiegend flüssiges Blut, Blutung in beide Pleurahöhlen. Leichtes terminales Lungenoedem und Lungenemphysem. Stauung der Nieren. Stauung der Leber bei brauner Atrophie und leichter Verfettung. Mäßige terminale Erschlaffung des rechten Herzens. Dilatation der Harnblase. Leichter Meteorismus. Allgemeine leichte Anaemie und Abmagerung.

Histologischer Befund.

Bei Lupenvergrößerung sieht man einen ziemlich homogen gebauten Tumor, bei dem die einzelnen Schnittpräparate kaum voneinander abweichen. Die Zellen stehen meistens sehr dicht beieinander. Der Kernreichtum dieser Geschwulst ist groß, und

weiterhin fällt sofort auf, daß sie außerordentlich reichlich von Gefäßen verschiedener Größe durchzogen wird.

Auch bei mittlerer Vergrößerung stimmen die Zellen in ihrer Form weitgehend überein, und erst bei starker Vergrößerung findet man kleine Unterschiede, die aber nur in geringem Maße ausgebildet sind. In der Mehrzahl sind die Zellkerne rundlich und nur hie und da etwas länglich oder polyedrisch (Abb. 6).

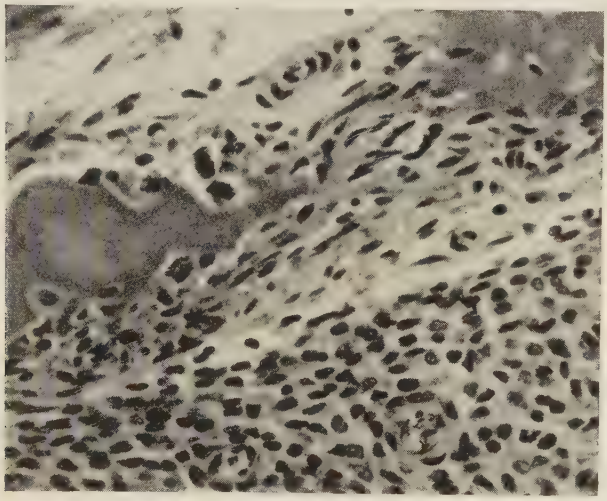

Abb. 6.
S. N. 621/38. *Typus des differenzierten Reticulosarkoms.* Umschriebener Knochenabbau zum größten Teil direkt durch Tumorzellen, vereinzelt auch durch mehrkernige Osteoklasten. *v. Gieson.* Vergrößerung 1 : 340.

Diese letztere Form trifft man selten. Sie wird noch am leichtesten in denjenigen Partien gefunden, in welchen die Tumorzellen dicht zusammengedrängt stehen. Die Kerngröße variiert in sehr engen Grenzen. Das Chromatin ist in mittlerer Menge vorhanden und gleichmäßig als feinste Körnchen verteilt. Hie und da kann es an einer oder mehreren Stellen im Kern etwas dichter angeordnet sein, aber ein deutliches Kernkörperchen fehlt. Oft ist der Chromatingehalt in einzelnen Zellen stärker vorhanden. Häufig finden sich Mitosen. Die Grenze zwischen Kern und dem schmalen Cytoplasmasaum ist überall sehr klar sichtbar. Im Haemalaun-Eosin-Präparat verhält sich das strukturlose Cytoplasma nur schwach basophil. Es können nirgends deutliche Zellgrenzen festgestellt werden.

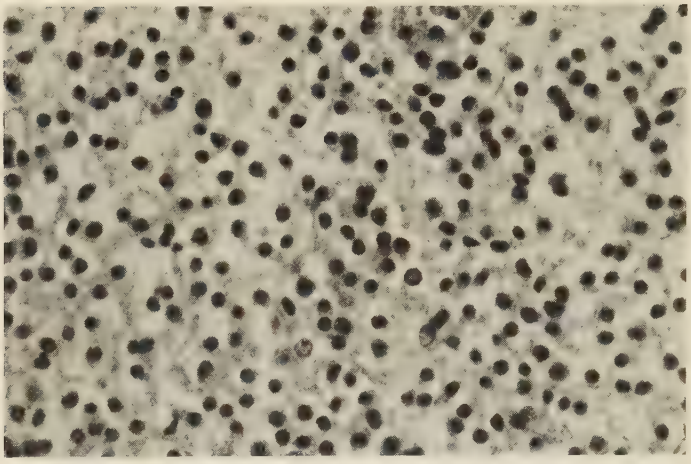

Abb. 7.
S. N. 621/38. *Typus des differenzierten Reticulosarkoms.* Nicht sehr zellreiches, gleichmäßig gebautes Geschwulstgewebe mit Vorherrschen von sphärischen Zellen. Deutlich ausgeprägtes, feines reticuläres Syncytium. *Azan.* Vergr. 1:435.



Abb. 8.
S. N. 621/38. *Typus des differenzierten Reticulosarkoms.* Enges reticuläres Netzwerk mit sehr dichter Faserbildung um einzelne Zellelemente herum. Tibor-Hämalaun. Vergrößerung 1 : 460.

Neben diesen ziemlich dichten Zellnestern, die auf weite Strecken und besonders auch um die Gefäße herum angetroffen werden, sind aber auch Partien vorhanden, in welchen die Kerne etwas kleiner und chromatinreicher sind. Besonders fällt hier

aber sofort auf, daß die Zellen weiter auseinander liegen und deutlich reticulär angeordnet sind (Abb. 7). Man sieht nämlich zahlreiche, sehr zarte Cytoplasmaausläufer, die mit denjenigen der Nachbarzellen in Verbindung stehen, sodaß also ein außerordentlich zierliches Syncytium entsteht.

Im Gegensatz zu Fall 1 ist hier die Intercellularsubstanz sehr reichlich vorhanden (Abb. 4b). Mit der Silberimprägnation nach *Foot* und besonders klar auch mit derjenigen nach *Tibor* läßt sich ein Netz von Reticulumfasern nachweisen. Einzelne dieser enorm feinen Reticulumfasern verlaufen allein, die meisten sind aber in kleinen, unregelmäßig geformten, sehr lockeren Bündeln angeordnet, deren Fasern vielfach untereinander und mit denjenigen der zunächst gelegenen Bündel anastomosieren und sich verflechten, so daß ein Netzwerk entsteht. Die einzelnen Reticulumfasern sind verschieden lang und zeigen nicht einen geraden, sondern einen etwas unregelmäßigen, leicht gewellten Verlauf. Ihre Dicke ist überall ziemlich gleich. Dagegen ändert sich die Größe der Netzmaschen. Dort, wo die Zellen besonders um die Gefäße herum dicht zusammengedrängt sind, ist das Netz sehr engmaschig, in den lockerer gebauten Partien dagegen ist es weiter. In den einzelnen Maschen sieht man eine oder mehrere Zellen (Abb. 8).

Der Tumor enthält außerordentlich reichlich Kapillaren und Gefäße geringer oder mittlerer Größe (Abb. 4b). Zum Teil sind sie sehr weit. Hie und da kommt es zu leichten Blutungen in das Gewebe, und auch kleine Nekrosen können angetroffen werden. An einigen Stellen findet man kleine oder auch makroskopisch noch gut sichtbare Hohlräume, die entweder leer sind oder Blut und vor allem Blutplasma enthalten. Sie sind von einem zarten Endothel ausgekleidet, auf welches nach außen zu sofort die Tumorzellen folgen.

In der Umgebung der Geschwulst ist das Knochenmark nirgends erhalten, sondern überall fibrös verödet. Manchmal lassen sich hier kleine Haufen von sehr dichtstehenden Tumorzellen nachweisen. An zahlreichen Stellen wird der Knochen abgebaut und sieht wie angenagt aus, wobei die *Havers*schen Lamellen nicht mehr erkennbar sind. Der zugrunde gehende Knochen kann in direkter Berührung mit dem Tumorgewebe stehen, oft ist er aber durch eine dünne, fibröse Schicht von ihm getrennt (Abb. 6). Mehrkernige Osteoklasten sind nur ganz spärlich hie und da

vorhanden. In anderen Partien, und zwar vorwiegend subperiostal, treten Säume von Osteoblasten auf, die manchmal in unmittelbarer Nähe der Stellen mit Knochenabbau zu finden sind.

Mikroskopische Diagnose: Differenziertes Reticulosarkom des Knochenmarkes *(Ewing*-Sarkom).

Zusammenfassung von Fall 2.

Im Alter von nicht ganz 2 Jahren stürzte der Knabe zweimal die Treppe hinunter, worauf die Mutter kurz nachher einen großen, harten Knoten der rechten Schädelseite bemerkt. Im Spital wird zunächst das doppelte Trauma als Ursache angenommen und das Leiden als Schädelfraktur mit Haematom gedeutet. Man findet dann erhöhten Lumbaldruck, hochgradige Stauungspapille, Arrosion des Schädelknochens, aber keine neurologischen Störungen. Der Knoten bzw. Tumor wächst sehr rasch, und nach kurzem Spitalaufenthalt erfolgt der Exitus unter Occlusionssymptomen mit Bewußtlosigkeit und schlaffer Lähmung. Man stellt klinisch die Diagnose auf malignen Tumor. Die Sektion zeigt ein faustgroßes, zum Teil stark verhärtetes Sarkom der rechten Schädelseite im Bereich des Temporal- und Parietalbeins mit Verdrängung der Dura mater nach innen und dadurch bedingter starker Abplattung der ganzen rechten Großhirnhemisphäre. Weiterhin findet man umschriebenen Knochenabbau des Schädels im Gebiet der Geschwulst neben Stellen von Knochenanbau. Der histologische Befund ergibt ein differenziertes Reticulosarkom des Knochenmarkes *(Ewing*-Sarkom).

Ein Gutachten (Dr. *Scheidegger)* kommt zum Schluß, daß in diesem Fall ein Zusammenhang zwischen Trauma und Aetiologie zu verneinen ist.

Im folgenden werden die Histologie und Histogenese der sogenannten *Ewing*-Sarkome besprochen.

Histologie.

Das *Ewing*-Sarkom ist ein Rundzellensarkom des Knochens. Mikroskopisch fällt besonders bei schwacher Vergrößerung der gleichmäßige Bau des Tumors auf, den man ohne weiteres in mehreren nebeneinander liegenden Gesichtsfeldern feststellen kann. Bei starker Vergrößerung sind die Zellkerne rund, oval oder etwas länglich und manchmal leicht eingebuchtet. In Par-

tien, wo das Gewebe sehr dicht steht, platten sich die Zellen gegenseitig etwas ab, und dadurch werden die Kerne leicht polyedrisch. Die Kerngröße wechselt in geringem Grade von Fall zu Fall. Nach *Copeland* u. *Geschickter* sind sie durchschnittlich 7—9 μ groß. Ihr Chromatingehalt ist in mittlerer Menge vorhanden oder leicht erhöht. Das Chromatin ist staubförmig und ziemlich gleichmäßig verteilt. Einige Stellen im Kern können etwas chromatinreicher sein, aber ein eigentliches Kernkörperchen ist nicht oder höchstens undeutlich feststellbar. Ein- und mehrkernige Riesenzellen findet man nie, dagegen sind Mitosen häufig. Die Kerne sind ganz scharf gegenüber dem Cytoplasma abgegrenzt, dessen Menge sogar im gleichen Tumor etwas wechseln kann. Immer aber nimmt der Kern den weitaus größten Teil der Zelle ein, während das schwach basophile Cytoplasma ihn nur als schmalen Saum umgibt, in welchem keine besondere Struktur zu sehen ist.

Zellgrenzen sind keine vorhanden, sondern das Cytoplasma zeigt feine Ausläufer, die mit denjenigen der Nachbarzellen in Verbindung stehen, wodurch ein Syncytium gebildet wird. Dieses Bild ist besonders deutlich in denjenigen Partien, in denen der Zellverband nicht zu kompakt, sondern etwas aufgelockert ist.

Nach Ansicht der meisten Autoren (*Connor, Copeland* u. *Geschickter, Ewing, Haberler* u. *Chiari, Kolodny, Schinz* u. *Uehlinger* u. a.) fehlt die Zwischensubstanz vollkommen. Dies ist aber nicht vollständig richtig. *Oberling,* dem wir die Kenntnisse über die Histogenese der *Ewing*-Sarkome verdanken, glaubte zwar anfänglich auch an ein Fehlen der Grundsubstanz. In seiner späteren Arbeit zusammen mit *Raileanu* stellte er dagegen fest, daß Reticulumfasern vorkommen können und daß ihr Vorhandensein von dem Differenzierungsgrad des Tumors abhängt. Im undifferenzierten Reticulosarkom, in welchem die Zellen dicht beieinanderstehen und deshalb der monotone Aufbau besonders auffallend ist, können Reticulumfasern vorkommen, im differenzierten Reticulosarkom dagegen, bei dem die Zellen etwas weiter auseinanderliegen und ein deutliches reticuläres Bild entsteht, kommen sie sozusagen immer vor (*Oberling* u. *Raileanu*). Die Grundsubstanz fehlt also nicht in jedem Fall, sondern kann in wechselnder Menge vorhanden sein. Dies wurde später auch von *Herzog* u. a. festgestellt.

Neben dem undifferenzierten und dem differenzierten Reticulosarkom ist die dritte und seltenste Form das Reticuloendo-

theliosarkom, in welchem die Tumorzellen an der Bildung von Gefäßen beteiligt sind.

Größere Zellgruppen sind durch bindegewebige Septen voneinander getrennt, so daß ein alveoläres Bild entsteht. *Oberndorfer* spricht deshalb von Alveolarsarkom. In diesen Septen verlaufen zahlreiche Gefäße. Ueberhaupt sind die *Ewing*-Sarkome sehr reichlich mit Blut versorgt, und oft kommt es zu Blutungen und Nekrosen. Manchmal sieht man peritheliomartige Bilder, wenn die von den Gefäßen entfernteren Zellen zugrundegehen und nur die am nächsten gelegenen erhalten bleiben. Dies kann auch in intakten Partien festgestellt werden, in denen die Tumorzellen sich hie und da strahlig um Kapillaren lagern.

Der Knochenabbau erfolgt zum Teil durch osteoklastische Wirkung der Tumorzellen, zum Teil durch Druckatrophie. Mehrkernige Osteoklasten werden nur ganz spärlich an einigen Stellen gefunden. Der neugebildete Knochen stammt in geringem Maße vom Endost, der weitaus größte Teil dagegen vom Periost. In den späteren Stadien überwiegt die Knochenzerstörung sehr stark gegenüber dem Anbau. Eine osteoplastische Fähigkeit fehlt der Tumorzelle vollständig, und deshalb findet man außerhalb des Periostes und auch in den Sekundärherden in inneren Organen nie Knochen. Im übrigen zeigen aber die Metastasen histologisch keinen Unterschied vom Primärtumor.

Nur einige wenige Autoren *(Connor* u. a.) sind der Ansicht, daß die Tumorzelle des *Ewing*-Sarkomes selbst auch Knochen bilden kann.

Histogenese.

Axhausen spricht die Vermutung aus, das *Ewing*-Sarkom sei in Wahrheit gar kein Sarkom, sondern es handle sich in Analogie zu den gleichen Geschwulstbildungen am Kiefer um ein destruierendes, hyperplastisches Granulom (Pseudosarkom) des Röhrenknochens. Deshalb sei auch am Anfang nicht nur scheinbar, sondern wirklich eine milde Form von akuter Oesteomyelitis vorhanden, aus der sich erst sekundär der Tumor entwickle. Diese Ansicht kann aber nicht angenommen werden, weil die Sarkomnatur des *Ewing*-Tumors einwandfrei feststeht.

In der Literatur findet man sehr verschiedene Angaben über die Histogenese, von denen einige hier angeführt werden sollen.

Ewing selbst glaubte von Anfang an an eine endotheliale

Abstammung der nach ihm benannten Sarkome, weil er mit erhaltenem Blut angefüllte Spalträume sah, die unmittelbar von Tumorzellen begrenzt waren. Später leitete er den Tumor von den Endothelzellen perivaskulär gelegener Lymphgefäße ab.

De Santo bezeichnet das *Ewing*-Sarkom als primäres intracorticales und subperiostales Lymphangioendotheliom. Was den intracorticalen Ursprung anbetrifft, so sind die Beobachtungen interessant, die *Kolodny* bei einigen wenig vorgeschrittenen Fällen machen konnte. Schon in diesem Frühstadium findet man nämlich am Rand des Tumors in den *Havers*schen Kanälen perivaskulär gelegene Haufen von Tumorzellen. Je näher man dem Haupttumor kommt, umso häufiger und größer werden diese Zellnester, und schließlich verschmelzen sie mit ihm. Die Frage bleibt unentschieden, ob ihr Entstehungsort nun wirklich intracortical und perivaskulär zu suchen ist oder ob sie nur vom Lymphstrom dorthin verschleppt werden und ihr Ursprungsort doch in der Knochenmarkshöhle liegt.

Connor betrachtet das Reticuloendothel des Knochenmarkes als Matrix und unterscheidet drei Formen, nämlich das undifferenzierte diffuse Endotheliom, die reticuläre Geschwulst und das Angioendotheliom.

Krayenbühl glaubt, daß die Mutterzelle eine dysontogenetisch entstandene Zelle des Knochenmarkes sei.

Die Histogenese wurde geklärt durch die Arbeiten von *Oberling,* welche dieser Forscher zusammen mit *Raileanu* später ergänzte. Sie konnten zeigen, daß die *Ewing*-Sarkome aus der Reticulumzelle des Knochenmarkes entstehen, die eine sehr große Differenzierungsmöglichkeit besitzt. Man findet demnach nicht immer das gleiche mikroskopische Bild, sondern je nach dem Grad der Entwicklung müssen drei verschiedene Formen unterschieden werden. Diese Unterteilung ist aber eine rein histologische und bezieht sich nicht auch auf Klinik und Röntgenbefund.

1. Die primitivste Form ist das undifferenzierte Reticulosarkom, welches aus der ebenfalls vollständig undifferenzierten Reticulumzelle des Knochenmarkes entsteht. Deshalb sieht man ein embryonales, sehr gleichmäßiges Bild mit dicht zusammengedrängten Zellen.

2. Ist die Reticulumzelle weiter entwickelt, so bildet sich das differenzierte Reticulosarkom, wobei die Zellen weniger eng ge-

lagert sind und ganz entschieden eine reticuläre Anordnung zeigen.

3. Es kann aber auch eine Differenzierung in endothelialer Richtung stattfinden, und dann entsteht aus der endothelialen Reticulumzelle das Reticuloendotheliosarkom mit seinen engen Beziehungen zu den Gefäßen und ihren Neubildungen.

Alle diese drei Formen werden zu den *Ewing*-Sarkomen gezählt. Dabei entspricht das undifferenzierte Reticulosarkom von *Oberling* dem diffusen Endotheliom von *Connor,* das differenzierte Reticulosarkom der reticulären Geschwulst und das Reticuloendotheliosarkom dem Angioendotheliom. Darüber hinaus kann sich die Reticulumzelle aber auch in hämatopoetischer Richtung entwickeln. Auf diese außerordentlich große Wandlungsfähigkeit der Reticulumzelle ist von verschiedener Seite aufmerksam gemacht worden *(Maximow, Roulet).* Nach *Oberling* kann also folgendes Schema aufgestellt werden:

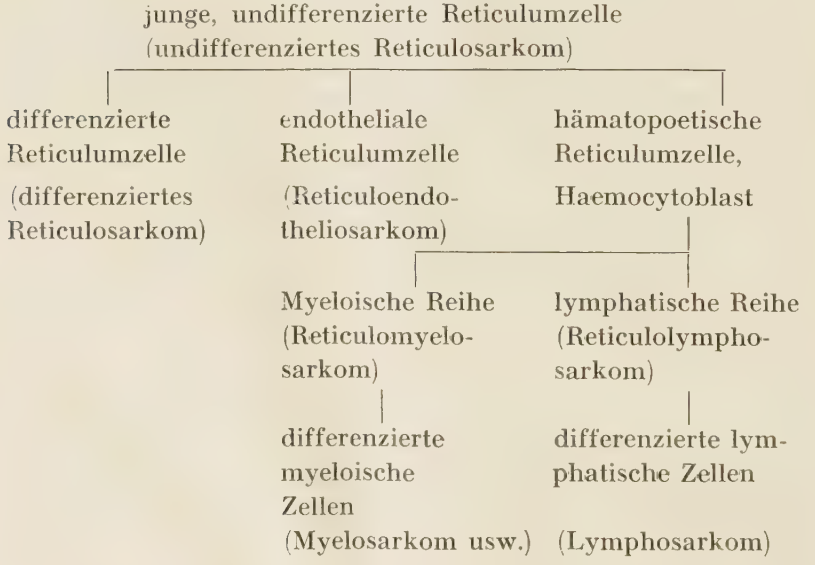

Diese Histogenese ist in Europa weitgehend anerkannt worden, aber nicht in Amerika, denn in der Neueinteilung der Knochentumoren, die 1939 vom amerikanischen Knochensarkomregister vorgenommen wurde, figurieren die *Ewing*-Sarkome zusammen mit dem bösartigen Angioendotheliom und den beiden gutartigen Angiomen, dem cavernösen und dem plexiformen,

unter «Angioma series». Dies ist eine besondere Gruppe, die sich von den Blutgefäßen des Knochens ableitet. *Ewing* selbst ist immer noch der Ansicht, daß die nach ihm benannten Tumoren aus den Kapillarendothelien entstehen.

Betrachtet man nun das histologische Bild der beiden eigenen angeführten Fälle von *Ewing*-Sarkom, so kommt man zum Schluß, daß die Ansicht über die Histogenese dieser Tumoren, wie sie von *Oberling* angegeben wurde, richtig ist. Weiterhin stimmen wir diesem Forscher und *Raileanu* bei, daß im undifferenzierten Reticulosarkom die Reticulumfasern in sehr geringem Maße vorkommen können. Im differenzierten Reticulosarkom dagegen sind die Reticulumfasern viel besser entwickelt und bilden ein dichtes, leicht nachweisbares Netzwerk.

Häufigkeit.

In den ersten Jahren nach der Veröffentlichung der Arbeiten *Ewings* betrachtete man die Reticulosarkome als eher seltene Tumoren des Knochens. Als dann aber die einschlägige Literatur umfangreicher wurde, die Kenntnisse über die klinischen und röntgenologischen Symptome und auch über das histologische Bild zunahmen, erkannte man, daß früher der Prozentsatz zu tief angesetzt worden war. Man nimmt heute an, daß 10% (*Connor* u. a.) bis 15% (*Coley* u. a.) aller primären, malignen Knochengeschwülste *Ewing*-Sarkome seien.

Bis 1931 waren im amerikanischen Knochensarkomregister 129 Fälle registriert, und im Jahre 1935 waren es bereits 171.

In den Iahren 1935—1939 wurden in der pathologisch-anatomischen Anstalt der Universität Basel 5425 Sektionen ausgeführt. Dabei fand man in 12 Fällen primäre, maligne Knochengeschwülste, von welchen 3 *Ewing*-Sarkome waren. Im gleichen Zeitraum (1935—1939) wurden 20 052 Präparate zur mikroskopischen Untersuchung in die pathologisch-anatomische Anstalt eingeschickt. Von diesen wurden 18 als primäre, maligne Knochengeschwülste diagnostiziert. Darunter waren 2 *Ewing*-Sarkome.

Zusammenfassung.

1. Es werden zwei Fälle von *Ewing*-Sarkom beschrieben, welche im Epistropheus eines neunjährigen und in der rechten Schädelseite eines knapp zweijährigen Knaben lokalisiert sind.

2. Vergleicht man ihr klinisches Bild mit demjenigen, welches man aus der Literatur gewinnt, so findet man nicht vollständige Uebereinstimmung. In beiden Fällen kann nämlich aus der Krankengeschichte nicht ohne weiteres auf *Ewing*-Sarkom geschlossen werden. Klinisch war schließlich nur ein Sarkom, bzw. maligner Tumor zu diagnostizieren.
3. In Uebereinstimmung mit der Literatur wird festgestellt, daß die *Ewing*-Sarkome der platten Knochen im Röntgenbild nichts bieten, was allein für diese Erkrankung charakteristisch wäre.
4. Eine sorgfältig und richtig durchgeführte Probeexcision könnte in einem solchen Fall wertvolle Aufschlüsse geben.
5. In Fall 1 handelt es sich um ein undifferenziertes Reticulosarkom des Knochenmarkes (*Ewing*-Sarkom), in welchem histologisch mit einer geeigneten Silberimprägnation die spärlich vorhandenen Reticulumfasern nachgewiesen werden können.
6. Der Fall 2 betrifft ein differenziertes Reticulosarkom des Knochenmarkes (*Ewing*-Sarkom). Mit der gleichen Silberimprägnation wie bei Fall 1 sind hier zahlreiche Reticulumfasern sehr deutlich nachweisbar, welche ein verschieden großes, kräftig entwickeltes Netzwerk bilden.
7. Aus diesem Grunde können wir uns der in der Literatur häufig anzutreffenden Ansicht, daß die Intercellularsubstanz in den *Ewing*-Sarkomen fehle, nicht anschließen, sondern bestätigen den Befund von *Oberling* und *Railenu* u. a., welche die Reticulumfasern je nach dem Differenzierungsgrad des Tumors in wechselnder Menge feststellten.

Résumé.

Description de 2 cas de sarcome de *Ewing*, un localisé dans l'épistropheus d'un garçon de 9 ans et l'autre dans la partie droite du crâne d'un garçon de 2 ans.

Dans le premier cas, il a été possible de démontrer quelques rares fibres réticulaires dans un tissus sarcomateux non différencié. Dans le second cas, le sarcome réticulaire est différencié et les fibres réticulaires forment un réseau bien développé. Conformément à l'idee d'*Oberling* et *Raileanu*, l'auteur défend l'idée que le nombre des fibres réticulaires correspond au degré de la différentiation de la tumeur.

Riassunto.

Vengono descritti due casi di sarcoma di *Ewing*, l'uno localizzato nell'epistrofeo di un ragazzo di 9 anni, l'altro nella parte destra del cranio di un bambino di anni 2.

Nel primo caso è stato possibile dimostrare alcune rare fibre reticolari in un tessuto sarcomatoso non differenziato. Nel secondo caso, il sarcoma reticolare è differenziato e le fibre formano una rete ben sviluppata. Conforme all'opinione dell'*Oberling* e del *Raileanu*, l'A. difende l'idea che il numero delle fibre reticolari corrisponde al grado della differenziazione del tumore.

Summary.

Two cases of *Ewing*'s sarcoma are described, one in the epistropheus of a 9-year-old boy, the other in the right side of the skull of a boy two years of age. Whereas in the first case only very scarce reticular fibrils could be demonstrated within the mass of none differentiated tumor tissue, in the second case a well defined reticular structure with abundant fibrils were present. The autor is of the opinion of *Oberling* and *Raileanu*, that the number of reticular fibrils corresponds to the degree of differentiation of the tumor.

Literatur.

Axhausen, G., Zbl. Chir. 1933, 2594. — *Codman, E.*, Surg., etc. *42*, 381 (1926). — *Coley, W. B.*, Amer. J. Surg. *27*, 7 (1935). — *Connor, Ch.*, Arch. Surg. *12*, 789 (1926); Amer. J. Canc. *22*, 41 (1934). — *Copeland, M., Geschickter, Ch.*, Arch. Surg. *20*, 246 (1930). — *Crowell, B.*, Surg., etc. *52*, 606 (1931); *60*, 596 (1935). — *Ewing, J.*, Arch. Surg. *4*, 485 (1922); Surg., etc. *68*, 971 (1939). — *Haberler, G., Chiari, H.*, Z. Orthop. *64*, 33 (1936). — *Hellner, H.*, Arch. klin. Chir. *183*, 672 (1935). — *Herzog, G.*, Verh. dtsch. path. Ges. 1936, 141. — *Kolodny, A.*, Surg., etc. *44*, Suppl. 1, 126 (1927). — *Krayenbühl, H.*, Frankf. Z. Path. *38*, 362 (1929). — *Maximow, A.*, in v. Möllendorffs Handbuch der mikrosk. Anatomie des Menschen, Bd. 2, 1. Teil, Verlag Springer 1927. — *Oberling, Ch.*, Bull. Assoc. franç. Etude Canc. *17*, 259 (1928). — *Oberling, Ch., Raileanu, C.*, Bull. Assoc. franç. Etude Canc. *21*, 333, (1932). — *Oberndorfer, S.*, Dtsch. med. Wschr. 1932, 645. — *Roulet, F.*, Virchows Arch. *277*, 15 (1930). — *de Santo, D.*, Zit. nach Hellner. — *Schinz, H., Uehlinger, E.*, Erg. med. Strahlenforsch. *5*, 389 (1931).